

ВИНПОТРОПИЛ в лечении сосудистых заболеваний головного мозга

В.А. ФИЛИМОНОВ, В.Н. КЛЮЕВА, И.Н. КОНДРАШОВА
Клиническая больница ЦМСЧ-119 ФУ «Медбиоэкстрем» МЗ РФ, Москва

Филимонов В.А., Ключева В.Н., Кондрашова И.Н. Винпотропил в лечении сосудистых заболеваний головного мозга. // Психофармакол. и биол. наркол. 2005. Т. 5. № 1. С. 827–831. Клиническая больница ЦМСЧ-119 ФУ «Медбиоэкстрем» МЗ РФ, Москва.

Винпотропил (3 капс/сут, 14 дней) улучшал субъективное самочувствие больных с хронической недостаточностью мозгового кровообращения и дисциркуляторной энцефалопатией, уменьшал жалобы, нормализовал динамику неврологических и нейропсихологических параметров. В исследованиях мозгового кровотока показано, что винпотропил достоверно улучшает мозговое кровенаполнение, снижает асимметрию кровотока и признаки

затруднения венозного оттока. Эффект наблюдали с первых дней приема препарата до конца курса лечения. Наибольший эффект препарата отмечен у больных на ранних стадиях сосудистых заболеваний головного мозга. Винпотропил также улучшал мнестические процессы и качество жизни больных сосудистой патологией головного мозга.

Ключевые слова: винпотропил, сосудистые заболевания, головной мозг.

Filimonov V.A., Klyueva V.N., Kondrashova I.N. Vinpotropil in therapy of vascular diseases of the brain. // Psychopharmacol. Biol. Narcol. 2005. Vol. 5. № 1. P. 827–831. Clinic of CMSD-119, Federal Department «Medbioextrem», Moscow.

Vinpotropil (3 caps per day, 14 days) enhanced subjective feeling of patients with chronic brain blood insufficiency and discirculatory encephalopathy, reduced complaints, normalized the dynamics of neurological and neuropsychological parameters. In study of brain blood flow, vinpotropil increased brain blood pervasion, decreased asymmetry of blood flow and signs of difficult venous efflux. The effect was registered from first days of therapy till the end of treatment course. The maximal effect was observed in patient with early stages of brain blood insufficiency. Vinpotropil enhanced mnemonic processes and quality of life in the patients as well.

Key words: vinpotropil, vascular diseases, brain.

Сосудистые заболевания головного мозга остаются приоритетным направлением исследований современной ангионеврологии. Согласно международным эпидемиологическим исследованиям в мире от инсульта ежегодно умирает 4,7 млн. человек. В Российской Федерации заболеваемость сосудистыми заболеваниями головного мозга составляет 400 человек на 100 тысяч [1, 2]. Показатели смертности за последние 15 лет повысились на 18% и немногим уступают смертности от сердечно-сосудистых заболеваний. Инвалидизация вследствие инсульта занимает первое место среди всех причин инвалидизации. В этой связи значительно повышается роль своевременного и эффективного лечения этих заболеваний, первичной профилактики инсульта. Наиболее перспективными методами являются:

- Нормализация кровоснабжения мозга с помощью вазоактивных препаратов и лекарственных средств, влияющих на свертывающую систему крови.

- Нейропротекция с помощью препаратов, оказывающих влияние на метаболизм мозга.
- Особое внимание уделяется комбинированным препаратам, позволяющим улучшить перфузию и метаболизм мозга.

В данном исследовании было изучено влияние винпотропила (одобрен Фармакологическим комитетом МЗ РФ 29 мая 2003 года) — комбинированного препарата, обладающего свойствами, характерными для церебровасодилатирующего (винпоцетин) и для ноотропного (пирацетам) средств. Вазодилатирующее свойство связано с прямым релаксирующим действием на гладкую мускулатуру сосудов преимущественно головного мозга, не вызывает феномена «обкрадывания» и усиливает кровоснабжение ишемизированной области головного мозга. Улучшает микроциркуляцию в головном мозге за счет уменьшения агрегации тромбоцитов, снижения вязкости крови, увеличения деформируемости эритроцитов. Как ноотропное средство оказывает положительное влияние на

обменные процессы мозга, повышает концентрацию ангиотензинпревращающего фермента в мозговой ткани, усиливает синтез рибонуклеиновой кислоты и фосфолипидов, стимулирует гликолитические процессы, усиливает утилизацию глюкозы. Лекарственная форма — капсулы (0,005 винпоцетина и 0,4 пирацетама, а также вспомогательные вещества: лактоза, кальция стеарат). Препарат рекомендован для лечения недостаточность мозгового кровообращения (восстановительный период ишемического и геморрагического инсульта, энцефалопатий различного генеза), а также при интоксикациях, травмах головного мозга и других заболеваниях ЦНС, сопровождающихся снижением интеллектуально-мнестических функций.

Целью настоящего исследования явилась попытка изучения клинической эффективности препарата винпотропил у больных цереброваскулярными заболеваниями с уточнением ряда фундаментальных механизмов его действия.

МЕТОДИКА

Обследовано 23 пациента (10 мужчин и 13 женщин) в возрасте от 41 до 60 лет (средний возраст 51,8 лет) с различными проявлениями хронической сосудисто-мозговой недостаточности (табл. 1). С целью верификации диагноза всем больным проводилось комплексное клинико-инструментальное обследование с проведением магнитно-резонансной томографии мозга, ультразвуковая диагностика магистральных артерий головы.

Основным заболеванием являлся атеросклероз сосудов головного мозга или его сочетание с артериальной гипертензией. По степени выраженности клинических проявлений пациенты были разделены на две группы: Начальные проявления недостаточности кровоснабжения мозга (НПНКМ) и дисциркуляторная энцефалопатия (ДЭ) I–II ст. Все пациенты получали винпотропил в дозе 1 капсула 3 раза в день (внутри перед едой).

Были проанализированы показатели: 1) реограммы перед началом лечения, через 1 ч после приема препарата и через 14 дней курса лечения; 2) мнестические характеристики (запоминание 6–10 слов, двух серий слов, двух предложений и рассказа) по методике А.Р. Лурия [3, 4].

Статистический анализ проводился при помощи пакета прикладных программ Excel, SPSS с использованием возможностей параметрического и непараметрического сравнения. Различия считались значимыми при $p < 0,05$.

РЕЗУЛЬТАТЫ ИССЛЕДОВАНИЯ И ИХ ОБСУЖДЕНИЕ

Субъективно положительный клинический эффект препарата в той или иной степени отмечен у всех обследованных. Так, у всех больных, имевших ту или иную жалобу отмечалось уменьшение ее выраженности, а иногда и полное исчезновение жалоб, которые пациенты предъявляли при поступлении. Головная боль после курса лечения уменьшилась у 73,3%, головокружение у 76,6%, шум (звон) в голове у 41,7%, тревожность — у 81,3%, уменьшились общая слабость, утомляемость, улучшился сон, работоспособность — практически у 90% больных.

Положительная динамика объективной неврологической симптоматики также имела место, но это было не так значимо, поскольку до начала курса лечения винпотропилом только у некоторых пациентов имела место микроочаговая симптоматика. В основном у больных улучшалась устойчивость в позе Ромберга, качество пальценосовой пробы, исчезал тремор пальцев вытянутых рук, чувствительные расстройства в верхних квадрантах тела, на лице.

Следует отметить благоприятное влияние препарата на показатели артериального давления. Зафиксировано четкое снижение исходного артериального давления без приема гипотензивных препаратов или уменьшения их суточной дозы (рис. 1).

Таблица 1

Характеристика обследования больных

НПНКМ	Мужчины	Женщины	Всего
	3	6	
Дисциркуляторная энцефалопатия	7	7	14
Итого	10	13	23

Рис. 1.

Динамика жалоб после курса лечения, где 100% — жалобы до лечения

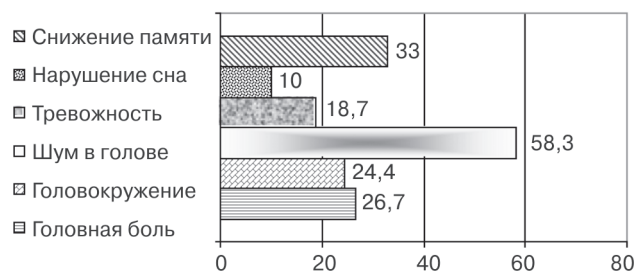


Таблица 2

Динамика кровенаполнения на фоне приема винпотропила

Характеристика	НПНКМ		ДЭ	
	0,11–0,14	< 0,11	0,09–0,12	< 0,09
Показатели кровенаполнения (ом/с)				
Число пациентов в %	66,6	33,4	37,5	62,5
До лечения	0,11	0,04	0,09	0,04
Через 1 ч после приема препарата	0,11	0,05	0,09	0,06
Через 14 дней после лечения	0,12	0,07	0,1	0,07

Таблица 3

Динамика мозгового сосудистого сопротивления на фоне приема винпотропила

Характеристика	НПНКМ		ДЭ	
	1,1–1,7	< 1,1	1,1–1,7	< 0,09
Показатели кровенаполнения (ом/с)				
Число пациентов в %	50	50	37,5	62,5
До лечения	1,1	0,7	0,8	0,5
Через 1 ч после приема препарата	0,9	0,78	0,8	0,5
Через 14 дней после лечения	1,2	0,87	0,8	0,6

Все обследованные больные хорошо переносили лечение винпотропилом.

Результаты изучения динамики показателей программы представлены в таблицах.

Кровенаполнение у больных с НПНКМ в 66,6% было в пределах нормы, а в 33,4% — ниже нормы. Через 1 ч после приема винпотропила и после курса лечения отмечалось увеличение кровенаполнения у этих пациентов, но сохранялось несколько ниже нормы. У пациентов с нормальными показателями кровенаполнения изменений не происходило.

У больных ДЭ преобладало низкое кровенаполнение 62,5%. Через час после приема винпотропила тенденция к увеличению кровенаполнения отмечена у двух пациентов и после курса лечения у половины отмечалось увеличение кровенаполнения, оставаясь ниже нормы. У пациентов с нормальными показателями кровенаполнения изменений не происходило, также как и в группе НПНКМ (табл. 2).

Мозговое сосудистое кровенаполнение у больных НПНКМ в половине случаев было в пределах нормы как по передним, так и по задним отделам. Через 1 ч после приема препарата отмечалась тенденция к снижению мозгового сосудистого сопротивления и сохранялась через 14 дней после лечения. В 50% прослеживалось повышение мозгового сосудистого сопротивления как по передним, так и по задним отделам и не менялось на фоне приема препарата (табл. 3). В группе ДЭ у всех пациентов преобладало повышение мозгового сосудистого сопротивления, более значительно в 62,5% случаев, как по передним так и по задним отделам с тенденцией к снижению на фоне приема препарата.

Венозный отток у больных НПНКМ был затруднен в 33,4%. На фоне приема препарата через

14 дней лечения признаки затруднения исчезали. У больных ДЭ во всех случаях отмечались признаки затруднения венозного оттока и на фоне приема препарата через 14 дней лечения улучшение отмечалось в половине случаев, а в 50% — затруднения венозного оттока сохранялись.

Асимметрия кровотока у больных НПНКМ сохранялась в 33,4% на фоне лечения, а в большинстве случаев 66,6% значительно уменьшалась на фоне приема препарата. У больных ДЭ в половине случаев асимметрия кровотока сохранялась на фоне лечения и в 50% отмечалась тенденция к уменьшению асимметрии.

Запоминание шести слов. У больных НПНКМ, чтобы запомнить весь объем информации понадобилось три предъявления (запомнили сначала только 4 слова, затем 5 и 6 слов). А у больных ДЭ только 8 человек смогли запомнить шесть слов к пятому предъявлению (с первого предъявления повторили два слова, затем запомнили три слова и четыре слова). К шестой попытке два человека смогли повторить только 5 слов (рис. 2). В этой группе нарушался также порядок воспроизведения слов. После лечения достоверно улучшалось запоминание как в группе НПНКМ, так и ДЭ. Так, при НПНКМ уже ко второму предъявлению пациенты запомнили весь объем. В группе ДЭ половина больных запомнила весь объем информации к третьему предъявлению, а через шесть повторений 90% запомнили весь объем.

Запоминание двух серий слов. Полностью справились с заданием больные НПНКМ. Половина пациентов смогла повторить лишь одну серию слов с первой попытки, третья часть не смогла удержать в памяти обе серии и со второй попытки, а 20% — и с третьей. Полностью выполнили зада-

Рис. 2.

Запоминания шести слов в группах НПНКМ и ДЭ до и после лечения

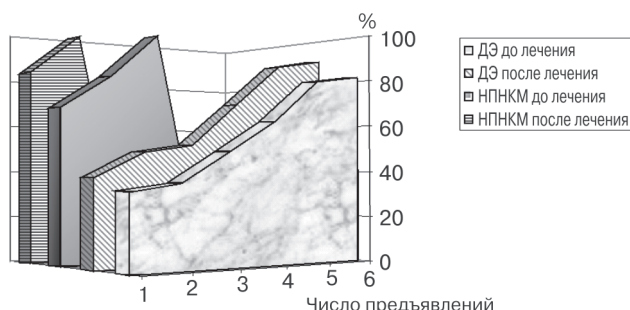


Рис. 3.

Диаграмма запоминания двух серий слов




Рис. 4.

Диаграмма запоминания двух предложений

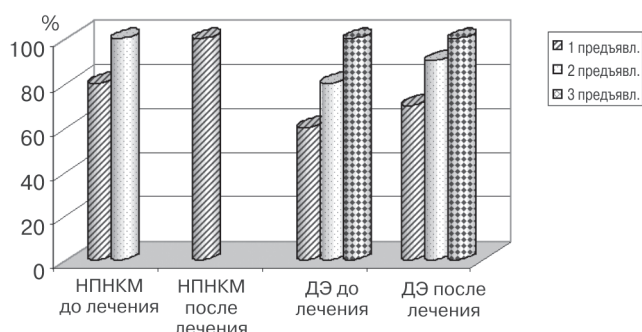
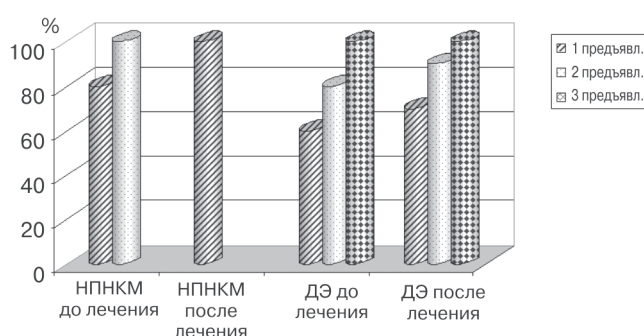


Рис. 5.

Диаграмма запоминания рассказа



ние все к четвертому повторению слов. В группе ДЭ задание выполнялось значительно медленнее, с перестановками слов из серий. Только 35% повторили обе серии с первого и второго предъявления. К шестому предъявлению 80% запомнили две серии слов и 20% — лишь одну серию (рис. 4). После лечения достоверно улучшалось запоминание в обеих группах. Так, при НПНКМ к третьему предъявлению пациенты запомнили обе серии слов. В группе ДЭ половина больных запомнила весь объем информации к третьему предъявлению, а через шесть повторений 88% воспроизвели обе серии слов.

Запоминание двух предложений. В группе больных НПНКМ задание не выявило затруднений: 84% повторили оба предложения с первого раза и все — после повторного предъявления. В группе ДЭ только 91% человек смогли повторить оба предложения к третьему предъявлению. 9% не справились с заданием, повторили только одно предложение (рис. 4). В этой группе также отмечались перестановки фрагментов предложений. После лечения запоминание двух предложений достоверно улучшилось в обеих группах и лишь 5% в группе ДЭ не смогли воспроизвести без ошибок оба предложения.

Запоминание рассказа. Больные НПНКМ справились с заданием без затруднений: 81% повторили рассказ с первого предъявления и 19% — после повторного предъявления. В группе ДЭ смогли запомнить рассказ с первого раза 62%, 23% — упустили детали рассказа и не поняли смысл 15%. К третьему пересказу справились с заданием все (рис. 5). После курса лечения запоминание рассказа в группе ДЭ было достоверно легче.

Таким образом, на фоне приема винпотропила отмечены как субъективное улучшение самочувствия больных и уменьшение жалоб, так и положительная динамика неврологических и нейропсихологических параметров. Курс лечения винпотропилом достоверно улучшал мозговое кровенаполнение, снижал асимметрию кровотока и признаки затруднения венозного оттока уже с первых дней приема препарата, поддерживая этот эффект на протяжении всего периода лечения. Наибольший эффект препарата отмечен у больных на ранних стадиях сосудистых заболеваний головного мозга. Достоверное улучшение мнестических процессов на фоне приема винпотропила безусловно способствует улучшению качества жизни больных сосудистой патологией головного мозга.

ЛИТЕРАТУРА

1. *Гусев Е.И., Скворцова В.И.* Ишемия головного мозга. М.: Медицина, 2001. 327 с.
2. Инсульт. Принципы диагностики, лечения и профилактики. / Под ред. Н.В. Верещагина, М.А. Пирадова, З.А. Суслиной. М., 2002. 207 с.
3. *Лурия А.Р.* Схема нейропсихологического исследования: учебное пособие. М.: МГУ, 1973. 60 с.
4. *Лурия А.Р.* Мозг и память (нарушение произвольного и непроизвольного запоминания при локальных поражениях мозга). М., 1975. Вып. 8. 80 с.