



Сосудистые когнитивные нарушения и инсульт

В.В. Захаров, А.Б. Локшина

Адрес для переписки: Владимир Владимирович Захаров, zakharovenator@gmail.com

В статье рассматриваются вопросы, касающиеся актуальности исследования сосудистых когнитивных расстройств, в том числе постинсультных когнитивных нарушений. Приведены данные о широкой распространенности данных нарушений у пациентов, перенесших инсульт. Рассмотрены основные патогенетические и клинические варианты постинсультных когнитивных нарушений. Обсуждаются вопросы важности диагностики когнитивных нарушений на фоне сосудистого поражения головного мозга еще до развития инсульта, поскольку это позволит раньше начать терапию. Отмечено, что важным предиктором развития постинсультной деменции являются когнитивные расстройства, наблюдающиеся до инсульта. Особое внимание уделено лечению недементных (легких и умеренных) когнитивных расстройств. В целом ряде клинических исследований показана эффективность препарата Винпотропил при недементных когнитивных нарушениях, преимущественно при цереброваскулярной патологии в пожилом возрасте.

Ключевые слова: инсульт, постинсультные когнитивные нарушения, деменция, недементные когнитивные нарушения, Винпотропил

Острые нарушения мозгового кровообращения (ОНМК) являются одной из наиболее актуальных медико-социальных проблем. Согласно данным Всемирной федерации неврологических обществ, ежегодно в мире регистрируется не менее 15 млн инсультов. В России заболеваемость инсультом составляет 3,4 на 1000 человек в год. В абсолютных цифрах это более 450 тыс. новых инсультов в год [1–3]. В большинстве стран мира ОНМК входят в четверку самых частых причин смер-

ти. При этом инсульт – это одна из наиболее распространенных причин инвалидизации, которая в той или иной степени имеет место у 80% выживших после инсульта [1, 3]. При этом очевидно, что непосредственно ограничивают повседневную активность пациента не только двигательные расстройства, но и когнитивные нарушения. По эпидемиологическим данным, у 4–6% пациентов, перенесших нетяжелый инсульт, в последующие шесть месяцев развивается деменция. Через пять лет этот показатель увеличивает-

ся до 20–25%. Еще чаще обнаруживаются недементные (легкие или умеренные) когнитивные нарушения [1–7].

Дисциркуляторная энцефалопатия (ДЭ) входит в число наиболее распространенных клинических синдромов в неврологической практике [8]. Концепция ДЭ нередко подвергается критике в связи с отсутствием данной диагностической позиции в международных классификациях болезней. «Невнимание» зарубежных неврологов к проблеме хронической недостаточности кровоснабжения мозга объясняется главным образом влиянием авторитетных международных экспертов, таких как В. Хачинский и Б. Томлинсон, которые отрицают возможность поражения головного мозга в отсутствие инсульта. Указанные авторы стояли у истоков концепции мультиинфарктного поражения мозга, чем объяснялась, в частности, сосудистая деменция [9–11].

Концепция мультиинфарктной деменции активно разрабатывалась в 1970–80-е гг. Однако дальнейшее развитие неврологии и методов нейровизуализации заставило пересмотреть многие прежние представления. В том числе было показано, что почти на каждый инсульт с характерной клиникой приходится в среднем несколько «немых» инфарктов мозга, случившихся до этого инсульта [12–14]. Большое число работ было посвящено исследованию патогенеза



и клинических коррелятов лейкоареоза [12–15]. Выраженный лейкоареоз, поражающий не менее 25% объема белого вещества головного мозга, рассматривается в настоящее время как результат хронической ишемии мозга. Таким образом, клинически очевидный инсульт в большинстве случаев – это не первое проявление сосудистой мозговой недостаточности. При этом практическая значимость диагностики сосудистого поражения головного мозга до развития инсульта не вызывает сомнений, поскольку позволяет раньше начинать лечебные и профилактические мероприятия. В настоящее время ДЭ рассматривается как синдром прогрессирующего поражения головного мозга сосудистой этиологии, в основе которого могут лежать повторные ОНМК и/или хроническая недостаточность кровоснабжения головного мозга. В силу анатомо-физиологических особенностей мозгового кровообращения раньше и чаще всего поражения мозга при ДЭ локализуются в подкорковых базальных ганглиях и глубинных отделах церебрального белого вещества. Эти образования находятся в тесной функциональной связи с лобной корой, поэтому клинические симптомы ранних стадий ДЭ отражают развитие вторичной лобной дисфункции. При этом отмечаются когнитивные, эмоциональные и двигательные нарушения, такие как замедленность мышления, снижение беглости речи, концентрации внимания, нарушения памяти динамического характера и походки по типу лобной дисбазии, депрессивные и другие эмоциональные расстройства, брадикинезия. Считается, что когнитивные нарушения по лобному типу той или иной степени выраженности могут служить одним из наиболее надежных, объективных и ранних критериев наличия и тяжести ДЭ [12, 16–19].

Важный предиктор развития постинсультной деменции – доинсультные когнитивные расстройства, чаще всего связанные с ДЭ.

Такие когнитивные нарушения обычно обнаруживаются ретроспективно при направленном расспросе родственников. Таким образом, инсульт – не единственная причина когнитивных расстройств в постинсультном периоде. Однако нередко он декомпенсирует уже существующие когнитивные расстройства или обращает на них внимание врача [1, 20, 21]. Следовательно, важно диагностировать когнитивные нарушения на фоне сосудистого поражения головного мозга еще до развития инсульта, так как это позволит раньше начать терапию. Постинсультным когнитивным нарушением (ПИКН) считается снижение когнитивных функций, которое было впервые диагностировано после перенесенного ОНМК. В большинстве публикаций к ПИКН относят когнитивные нарушения, выявленные в первые 6–12 месяцев после инсульта [1–5, 22, 23]. При этом важно понимать, что больные с ПИКН – это патогенетически разнородная группа пациентов, которых объединяет только временная связь между развитием когнитивных нарушений и перенесенным ОНМК. Чаще всего возникновению инсульта предшествует поражение головного мозга сосудистой или иной природы, которое может быть как симптомным, так и бессимптомным. Так, по данным Н.В. Вахниной и соавт., у 26% пациентов с ПИКН обнаруживалась доинсультная деменция, а у 64% пациентов – недементные когнитивные нарушения [22–24]. Основные факторы риска ПИКН – пожилой возраст, повторный характер инсульта, низкий уровень образования, выраженный лейкоареоз и/или атрофия гиппокампа по данным магнитно-резонансной томографии, левополушарная локализация инсульта, тяжелый сопутствующий неврологический дефицит. В зависимости от указанных факторов показатели распространенности когнитивных расстройств той или иной степени тяжести варьируют от 35 до 83%, а показатели постинсультной де-

менции – от 6 до 40% [20, 22–25]. Таким образом, ПИКН представляет собой патогенетически неоднородную группу расстройств. Рассмотрим наиболее распространенные патогенетические варианты ПИКН.

ПИКН вследствие «стратегических» инфарктов головного мозга. В этом случае ПИКН развиваются в результате единичного инфаркта мозга, иногда даже небольшого по объему, который локализуется в «стратегической» для когнитивных функций зоне. К таким зонам относятся зрительные бугры, полосатые тела, гиппокамп, префронтальная лобная кора, зона стыка височно-теменно-затылочных долей головного мозга левого полушария. При этом когнитивные и другие нервно-психические нарушения появляются внезапно, а затем сохраняются или регрессируют частично или полностью, как это бывает с другими очаговыми неврологическими расстройствами при инсультах.

ПИКН вследствие геморрагического инсульта в стратегически важной для когнитивных функций зоне головного мозга. Аналогичны вышеописанному варианту, но связаны не с ишемическим, а с геморрагическим инсультом.

ПИКН вследствие мультиинфарктного поражения мозга. Развиваются в результате повторных ОНМК по ишемическому типу. Эта форма ПИКН диагностируется в случаях крупноочаговых инфарктов головного мозга корково-подкорковой локализации. Наиболее частыми причинами многоинфарктного состояния являются тромбоз или эмболия крупных церебральных сосудов. Когнитивные расстройства в этом случае развиваются при вовлечении в область инфарктов зон, важных для когнитивной деятельности, а также при суммарном накоплении достаточно больших объемов повреждения головного мозга. При поражении более 50 мл мозгового вещества, а также при значительно меньшем объеме, но в случае заинтересованности стратегических для

психиатрия



когнитивных процессов церебральных отделов очень высока вероятность деменции. Течение этого варианта сосудистой деменции характеризуется периодами стационарного состояния когнитивных функций и эпизодами значительного ухудшения, которые связаны с инсультами или неинсультными формами церебральной дисциркуляции.

ПИКН вследствие декомпенсации доинсультной хронической сосудистой мозговой недостаточности. Причиной хронической недостаточности мозгового кровообращения чаще всего является артериальная гипертензия или другие заболевания, приводящие к формированию микроангиопатии. При этом в наибольшей степени страдают конечные сосуды малого калибра, кровоснабжающие подкорковые базальные ганглии и глубинные отделы белого вещества головного мозга. Как уже было сказано выше, это вызывает вторичную дисфункцию лобных долей головного мозга. В данном случае целесообразно говорить о корково-подкорковых лобных расстройствах, возникших на фоне «феномена разобщения» лобных долей головного мозга с подкорковыми базальными ганглиями. Дисфункция лобных долей носит в данном случае вторичный характер. На фоне перенесенного ОНМК данная симптоматика может декомпенсироваться и усугубляться.

Смешанные (сосудисто-нейродегенеративные) ПИКН. Обусловлены декомпенсацией после ОНМК доинсультного бессимптомного или малосимптомного нейродегенеративного процесса (чаще болезни Альцгеймера).

Комбинированные формы ПИКН. Развиваются в результате одновременного воздействия нескольких из перечисленных выше патогенетических факторов: повторных ишемических и/или геморрагических инсультов, хронической недостаточности мозгового кровообращения, сопутствующего нейродегенеративного процесса [19, 24].

Терапевтические мероприятия как при ДЭ, так и в восстановительном периоде инсульта в первую очередь должны быть направлены на основное сосудистое заболевание. Они предусматривают прежде всего профилактику острых нарушений мозгового кровообращения и хронической ишемии мозга. Только при условии надлежащего контроля имеющихся факторов риска церебральной ишемии можно рассчитывать на предотвращение или замедление прогрессирования сосудистого поражения головного мозга, развития инсульта и/или сосудистой деменции. Основные направления этиотропной терапии:

- антигипертензивная терапия;
- антитромбоцитарная или антикоагулянтная терапия;
- гиполипидемическая терапия (статины);
- методы сосудистой хирургии (каротидная эндартерэктомия, стентирование сонных артерий);
- лечение нарушений сердечного ритма;
- диета с низким содержанием животных жиров;
- достаточная физическая активность;
- коррекция массы тела;
- отказ от курения и злоупотребления алкоголем.

Выбор стратегии лечения уже имеющихся сосудистых когнитивных нарушений определяется их тяжестью. При деменции препаратами первой линии являются ингибиторы ацетилхолинэстеразы (галантамин, ривастигмин, донепезил) и/или мемантин. На этапе недементных (легких или умеренных) когнитивных нарушений обычно используются вазоактивные препараты, оптимизирующие церебральную микроциркуляцию, а также ноотропные лекарственные средства. Широко используется комбинация вазоактивного и ноотропно-препаратов [17–19, 26–32].

Винпотропил представляет собой комбинацию двух компонентов в фиксированных дозах – Винпотропил 5/400 капсулы (винпоцетин 5 мг и пирацетам 400 мг)

и Винпотропил 10/800 таблетки, покрытые оболочкой (винпоцетин 10 мг и пирацетам 800 мг). Оба указанных компонента (винпоцетин и пирацетам) являются одними из самых назначаемых в группах вазоактивных и ноотропных препаратов соответственно. Проведенные исследования и многолетний опыт практического применения свидетельствуют о благоприятном эффекте как винпоцетина, так и пирацетама в отношении когнитивных расстройств и других неврологических симптомов ДЭ [28, 33–35]. Одновременное назначение винпоцетина и пирацетама длительное время используется в повседневной клинической практике. К настоящему времени накоплен также положительный опыт использования комбинированного препарата Винпотропил [27, 29–32]. Следует отметить, что применение фиксированных комбинаций имеет преимущество перед приемом препаратов по отдельности, поскольку позволяет уменьшить число принимаемых таблеток и таким образом способствует повышению приверженности пациентов к проводимой терапии. Приведем результаты нашего исследования, целью которого было оценить влияние комбинированной сосудистой и метаболической терапии на когнитивные функции пациентов с ранними стадиями ДЭ [27].

Исследование проводилось на базе клиники нервных болезней им. А.Я. Кожевникова ММА им. И.М. Сеченова, городской клинической больницы № 20 и Научно-исследовательского института неврологии РАМН. В каждом центре наблюдалось по 20 пациентов. Таким образом, всего в исследовании участвовало 60 пациентов с диагнозом ДЭ I или II стадии, из них 47 женщин и 13 мужчин. Возраст пациентов варьировал от 47 до 80 лет, средний возраст составил $62,4 \pm 8,4$ года. У всех пациентов наблюдались недементные когнитивные нарушения (легкие или умеренные, полифункционального типа). Все пациенты принимали ком-



бинированный препарат Винпотропил 5/400 по две капсулы три раза в день в течение двух месяцев, таким образом, суточная доза составила 30 мг винпоцетина и 2400 мг пирацетама. Исследование было открытым и несравнительным. Помимо Винпотропила большинство пациентов получали также ацетилсалициловую кислоту, антигипертензивные и антиангинальные препараты.

Основным критерием эффективности исследуемого препарата была положительная динамика когнитивных функций на фоне терапии. Для динамической оценки выраженности когнитивных расстройств использовались нейропсихологические тесты: тест повторения цифр, фонематически и семантически опосредованные вербальные ассоциации, заучивание 10 слов по методу А.Р. Лурия, тест «Таблицы Шульте». Кроме того, оценивалась выраженность субъективных неврологических симптомов по формализованной шкале.

На фоне лечения было отмечено достоверное увеличение объема оперативной памяти и беглости речи, о чем свидетельствовала статистически значимая динамика результатов тестов «Повторение цифр» и «Вербальные ассоциации» соответственно (таблица). Было получено статистически и клинически значимое увеличение объема слухоречевой памяти. Большинство показателей воспроизведения списка 10 слов достоверно улучшились на фоне терапии (рисунок). На фоне терапии исследуемым препаратом Винпотропил у пациентов достоверно увеличились скорость реакции и способность концентрации внимания. Среднее время выполнения теста «Таблицы Шульте» достоверно уменьшилось (до лечения – $54,1 \pm 6,4$ с; после лечения – $48,5 \pm 5,9$ с; $p < 0,05$). Кроме того, при повторной оценке выраженности субъективных неврологических симптомов ДЭ статистически достоверно уменьшились частота и выраженность головной боли, головокружения, шума в голове, утомляемости, нарушений сна

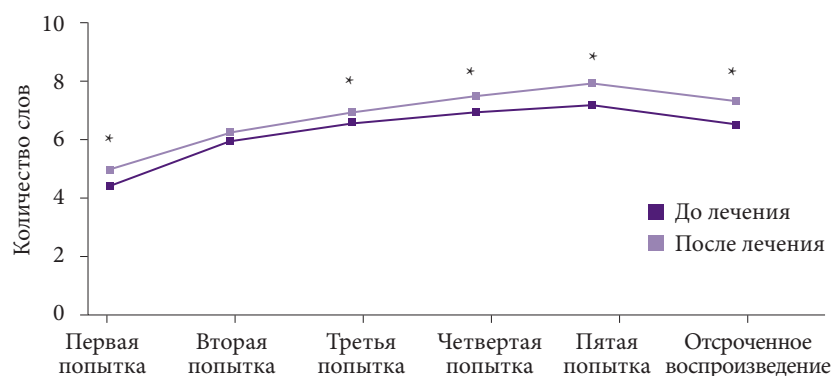
Таблица. Результаты тестов «Повторение цифр» и «Вербальные ассоциации» у пациентов до и после лечения Винпотропилом

Тест	До лечения, М ± SD, балл	После лечения М ± SD, балл
<i>Повторение цифр</i>		
В прямом порядке	5,9 ± 1,2	6,5 ± 1,2*
В обратном порядке	3,8 ± 1,0	4,3 ± 1,1*
Общий балл	9,7 ± 1,8	10,7 ± 1,9*
<i>Вербальные ассоциации</i>		
Литеральные	12,3 ± 4,3	13,8 ± 3,7*
Категориальные	14,8 ± 3,8	16,3 ± 4,0*

* $p < 0,05$.

и памяти. Исследуемый препарат показал благоприятный профиль безопасности и переносимости. Приведем результаты еще одного исследования, которое было посвящено изучению возможности применения препарата Винпотропил в комплексном восстановительном лечении больных, перенесших ишемический инсульт [29]. Авторы наблюдали 90 больных в возрасте от 42 до 70 лет в раннем восстановительном периоде ишемического инсульта (от четырех недель до шести месяцев от развития инсульта). Пациенты основной группы ($n = 30$) получали Винпотропил 5/400 по две капсулы три раза в день на протяжении трех недель, суточная доза составила 30 мг винпоцетина и 2400 мг пирацетама. Были сформированы три группы сравнения. Пациенты первой группы получали винпоцетин 30 мг/сут, второй – только пираце-

там 1600 мг/сут перорально, третьей – винпоцетин 30 мг/сут и пирацетам 1600 мг/сут перорально. Одновременно всем больным проводился полномасштабный комплекс реабилитационных и восстановительных мероприятий. Лечение Винпотропилом сопровождалось значительным регрессом субъективных жалоб в виде уменьшения выраженности головной боли, головокружения, снижения памяти и повышенной утомляемости. Интересно, что в группах сравнения регистрировалась положительная динамика была существенно менее выражена. Терапия винпоцетином приводила к регрессу имевшихся расстройств внимания, но эта динамика оказалась достоверной лишь у пациентов основной группы. При выполнении теста запоминания 10 слов оказалось, что применение Винпотропила было ассоцииро-



* $p < 0,05$.

Рисунок. Результаты теста «Заучивание 10 слов» у пациентов до и после лечения Винпотропилом

психиатрия



вано с улучшением воспроизведения при немедленном повторном воспроизведении на 27–53%, при отсроченном (через 60 минут) воспроизведении улучшение составило 116% по сравнению с исходным уровнем. Улучшение носило более выраженный характер по сравнению с таковым у пациентов, которые принимали винпоцетин или пирацетам по отдельности. Значимым оказалось и положительное влияние Винпотропила на эмоциональное состояние пациентов: наибольшее снижение уровня тревоги по тесту Спилбергера выявлено у больных, принимавших Винпотропил, а показателей соматизации тревоги (ипохондри) по тесту Шихана – у больных, получавших Винпотропил и винпоцетин.

Таким образом, в обоих исследованиях у пациентов с недементными когнитивными нарушениями как с хронической сосудистой мозговой недостаточностью, так и с ПИКН, на фоне терапии исследуемым препаратом Винпотропил прослеживалась положительная динамика большинства анализируемых параметров эффективности. Комбинированный препарат Винпотропил оказал благоприятное влияние как на субъективные симптомы, так и на объективные показатели когнитивных функций. Указанная положительная

динамика была статистически значимой. На основании полученных данных можно обоснованно говорить об улучшении памяти, внимания и повышении активности когнитивных процессов. Полученный эффект имеет несомненное клиническое значение, поскольку когнитивные нарушения представляют собой один из ключевых неврологических синдромов ДЭ. Уменьшение выраженности когнитивных расстройств на фоне терапии Винпотропилом благоприятно сказывается на качестве жизни пациентов с хронической сосудистой мозговой недостаточностью и ПИКН.

Применение комбинированного препарата Винпотропил также способствовало улучшению самочувствия пациентов и регрессу выраженности субъективных неврологических симптомов (головкружения, шума в голове, повышенной утомляемости, нарушения сна и снижения памяти). Следует отметить, что вышеперечисленные симптомы являются самой частой причиной обращения к врачу пациентов с начальными признаками сосудистой мозговой недостаточности.

Наличие у Винпотропила двух форм выпуска с различными дозировками винпоцетина и пирацетама 5/400 и 10/800 делает возможным индивидуальный

подход к терапии. Применение Винпотропила 5/400 удобно для стартовой терапии при начальных проявлениях хронической ишемии мозга с последующей титрацией дозы, а также у полиморбидных пациентов, которым необходимо уменьшение дозы. Применение Винпотропила 10/800 позволяет поддерживать эффективную терапевтическую дозу в базисной терапии хронической ишемии мозга, при меньшем количестве принимаемых таблеток, что повышает приверженность пациентов к назначенной терапии и тем самым положительно влияет на результат лечения. Благоприятный профиль безопасности и переносимости Винпотропила позволяет рекомендовать его для широкого клинического применения, включая его назначение пациентам с полиморбидной патологией.

Таким образом, важно как можно раньше установить наличие когнитивных нарушений, уточнить их характер и генез. При ДЭ своевременно начатое комплексное лечение позволяет улучшить качество жизни больных и их родственников. Имеющиеся на сегодняшний день данные позволяют рекомендовать применение Винпотропила в комплексном лечении больных с расстройствами мозгового кровообращения как целесообразное. *

Литература

1. Захаров В.В. Когнитивные нарушения при сосудистых заболеваниях головного мозга // *Consilium Medicum*. 2012. Т. 14. № 9. С. 38–43.
2. Захаров В.В. Лечение ишемического инсульта // *Русский медицинский журнал*. 2006. Т. 14. № 4. С. 242–246.
3. Яхно Н.Н., Виленский Б.С. Инсульт как медико-социальная проблема // *Русский медицинский журнал*. 2005. Т. 13. № 12. С. 807–815.
4. *Madureira S., Guerreiro M., Ferro J.M.* Dementia and cognitive impairment three months after stroke // *Eur. J. Neurol*. 2001. Vol. 8. № 6. P. 621–627.
5. *Pasquier F., Henon H., Leys D.* Risk factors and mechanisms of post-stroke dementia // *Rev. Neurol*. 1999. Vol. 155. № 9. P. 749–753.
6. *Pasquier F., Leys D.* Why are stroke patients prone to develop dementia? // *J. Neurol*. 1997. Vol. 244. № 3. P. 135–142.
7. *Tham W., Auchus A.P., Thong M. et al.* Progression of cognitive impairment after stroke: one year results from a longitudinal study of Singaporean stroke patients // *J. Neurol. Sci*. 2002. Vol. 203–204. P. 49–52.
8. *Шмидт Е.В.* Классификация сосудистых поражений головного мозга // *Журнал невропатологии и психиатрии им. С.С. Корсакова*. 1985. Т. 85. № 9. С. 1281–1288.
9. *Erkinjuntti T.* Types of multi-infarct dementia // *Acta Neurol. Scand*. 1987. Vol. 75. № 6. P. 391–399.
10. *Hachinski V.C., Lassen N.A., Marshall J.* Multi-infarct dementia. A case of mental deterioration in the elderly // *Lancet*. 1974. Vol. 2. № 7874. P. 207–210.
11. *Hachinski V.C., Iliff L.D., Zikha E. et al.* Cerebral blood flow in dementia // *Arch. Neurol*. 1975. Vol. 32. № 9. P. 632–637.
12. Яхно Н.Н., Левин О.С., Дамулин И.В. Сопоставление клинических и МРТ-данных при дисциркуляторной энцефалопатии. Сообщение 2: когнитивные нарушения // *Неврологический журнал*. 2001. Т. 6. № 3. С. 10–19.
13. *Hachinski V.C.* Vascular dementia: radical redefinition // *Vascular dementia. Ethiological, pathogenetic, clinical*

ВИНПОТРОПИЛ® 10+800

МНН: винпоцетин 10 мг + пирацетам 800 мг

**Классика терапии ХИМ*
в одной таблетке!**

10мг
винпоцетина
пирацетама
800мг



ЛП-001935 от 18.12.2012

Реклама

Винпотропил® 10+800

Два компонента, двойной эффект,
в два раза меньше затраты на лечение**

- Улучшает мозговое кровообращение и когнитивные функции
- Повышает приверженность пациентов к терапии



КАНОНФАРМА
продакшн

ЗАО "Канонфарма продакшн"
107014 г. Москва, ул. Бабаевская д.6 стр.1
Тел.: +7 (495) 797-99-54, факс: +7 (495) 797-96-63
www.canonpharma.ru

1. ХИМ - хроническая ишемия мозга
2. Дьяков И.Н. Оценка фармакоэкономической эффективности лечения хронического нарушения мозгового кровообращения с применением комбинации винпоцетина и пирацетама. Практическая фармакоэкономика. Ремедиум. Том 2. Вып. 2015г.

Информация для специалистов здравоохранения



- and treatment aspects / ed. by L.A. Carlson, C.G. Gottfries, B. Winblad. Basel [etc.]: S. Karger, 1994. P. 2–4.
14. Hershey L.A., Olszewski W.A. Ischemic vascular dementia // Handbook of Demented Illnesses / ed. by J.C. Morris. New York [etc.]: Marcel Dekker, Inc., 1994. P. 335–351.
 15. Левин О.С., Дамулин И.В. Диффузные изменения белого вещества и проблема сосудистой деменции // Достижения в нейрогеронтологии / под ред. Н.Н. Яхно, И.В. Дамулина. М., 1995. С. 189–231.
 16. Дамулин И.В. Дисциркуляторная энцефалопатия в пожилом и старческом возрасте: дис. ... докт. мед. наук. М., 1997.
 17. Дамулин И.В. Болезнь Альцгеймера и сосудистая деменция. М., 2002.
 18. Яхно Н.Н., Захаров В.В., Локшина А.Б. Синдром умеренных когнитивных нарушений при дисциркуляторной энцефалопатии // Журнал неврологии и психиатрии им. С.С. Корсакова. 2005. Т. 105. № 2. С. 13–17.
 19. Яхно Н.Н., Захаров В.В., Локшина А.Б. и др. Сосудистые и смешанные когнитивные нарушения // Деменции. Руководство для врачей. М.: МЕДпресс-информ, 2011. С. 75–109.
 20. Вахнина Н.В., Никитина Л.Ю., Парфенов В.А., Яхно Н.Н. Постинсультные когнитивные нарушения // Журнал неврологии и психиатрии им. С.С. Корсакова. 2008. Т. 108. № S22. С. 16–21.
 21. Vakhnina N.V., Nikitina L.Y., Parfenov V.A., Yakhno N.N. Post-stroke cognitive impairments // Neurosci. Behav. Physiol. 2009. Vol. 39. № 8. P. 719–724.
 22. Климов Л.В., Парфенов В.А. Когнитивные нарушения в остром периоде ишемического инсульта // Неврологический журнал. 2006. № 16. С. 53–56.
 23. Левин О.С., Усольцева Н.И., Дударова М.А. Когнитивные нарушения в раннем восстановительном периоде ишемического инсульта // Российский медицинский журнал. 2009. № 4. С. 20–24.
 24. Парфенов В.А., Чердак М.А., Вахнина Н.В. и др. Когнитивные расстройства у пациентов, перенесших ишемический инсульт // Неврология, нейропсихиатрия, психосоматика. 2012. Т. 4. № 2. С. 17–22.
 25. Чердак М.А., Парфенов В.А. Когнитивные расстройства у пациентов, перенесших ишемический инсульт // Неврологический журнал. 2011. Т. 16. № 6. С. 37–44.
 26. Преображенская И.С., Яхно Н.Н. Сосудистые когнитивные расстройства: клинические проявления, диагностика, лечение // Неврологический журнал. 2007. Т. 12. № 5. С. 45–50.
 27. Захаров В.В., Локшина А.Б., Стаховская А.В. и др. Опыт применения комбинированного препарата Винпотропил на ранних стадиях дисциркуляторной энцефалопатии // Журнал неврологии и психиатрии им. С.С. Корсакова. 2007. Т. 107. № 9. С. 76–78.
 28. Growdon J.H., Corkin S., Huff F.J., Rosen T.J. Piracetam combined with lecithin in treatment of Alzheimer's disease // Neurobiol. Aging. 1986. Vol. 7. № 4. P. 269–276.
 29. Кузнецов А.Н., Даминов В.Д. Применение Винпотропила в восстановительном лечении больных, перенесших церебральный инсульт // Журнал неврологии и психиатрии им. С.С. Корсакова. 2007. Т. 107. № S21. С. 52–56.
 30. Иванова Н.Е., Панунцев В.С. Опыт применения Винпотропила при хронической ишемии мозга // Журнал неврологии и психиатрии им. С.С. Корсакова. 2008. Т. 108. № 1. С. 73–75.
 31. Воробьева О.В., Тамарова Е.С. Эффективность Винпотропила в терапии начальных проявлений цереброваскулярной патологии // Журнал неврологии и психиатрии им. С.С. Корсакова. 2010. Т. 110. № 9. С. 39–42.
 32. Захаров В.В. Применение Винпотропила при дисциркуляторной энцефалопатии с недементными когнитивными нарушениями // Журнал неврологии и психиатрии им. С.С. Корсакова. 2010. Т. 110. № 11. С. 13–16.
 33. Heiss W.D., Hebold I., Klinhammer P. et al. Effect of piracetam on cerebral glucose metabolism in Alzheimer's disease as measured by positron emission tomography // J. Cereb. Blood Flow Metab. 1988. Vol. 8. № 4. P. 613–617.
 34. Kiss B., Kárpáti E. Mechanism of action of vinpocetine // Acta. Pharm. Hung. 1996. Vol. 66. № 5. P. 213–224.
 35. Ley B.M. Vinpocetine: revitalize your brain with periwinkle extract. Detroit: BL Publications, 2000.

Vascular Cognitive Impairment and Stroke

V.V. Zakharov, A.B. Lokshina

I.M. Sechenov First Moscow State Medical University

Contact person: Vladimir Vladimirovich Zakharov, zakharovenator@gmail.com

Here, vascular cognitive impairment is discussed, which has high rate in patients suffering from stroke. Major pathogenetic and clinical types of post-stroke cognitive impairments are discussed. Importance of diagnosing pre-stroke cognitive impairment during cerebrovascular injury is outlined because it allows to start early specific therapy. It is noted that post-stroke cognitive disorder is an important predictor of developing post-stroke dementia. Special attention was paid to treatment of mild and moderate cognitive impairment no dementia. A number of clinical studies confirming efficacy of Vinpotropil in cognitive impairment no dementia mainly during cerebrovascular pathologies in the elderly was analyzed.

Key words: stroke, post-stroke cognitive impairment, dementia, cognitive impairment no dementia, Vinpotropil